

Tinnitus bei craniomandibulärer Dysfunktion

Literaturübersicht

Der Tinnitus wird heute als Symptom anderer Erkrankungen und nicht als eigenständige Erkrankung gesehen [4]. Seifert u. Mühlbrook [12] bezeichnen den Tinnitus als „Symptom einer Informationsverarbeitungsstörung im Gehirn mit individuell geprägter emotionaler Reaktion“. Es wird der subjektive (z. B. zervikaler) vom objektiven Tinnitus unterschieden [2, 6]. Für die Zahnmedizin relevant, weil gelegentlich im Rahmen einer CMD-Therapie beeinflussbar, ist der subjektive (nicht auditorische) Tinnitus. Auch radiologische Auffälligkeiten im Sinne von „aberrierende(n) AICA-Schlingen am Kleinhirnbrückenwinkel konnten in Bezug zum Tinnitus ... gesetzt werden“ [5]. „Die Behandlung (des Tinnitus) orientiert sich einerseits an der Ursache, andererseits am Zeitverlauf und dem Schweregrad. Bei objektiven Ohrgeräuschen steht eindeutig die exakte Ermittlung und ggf. Ausschaltung der körpereigenen physikalischen

Schallquelle im Vordergrund. Bei subjektiven Ohrgeräuschen sind dagegen Zeitverlauf und Schweregrad für die Art der einzuschlagenden Therapie entscheidend. Hier muss nach akutem, subakutem und chronischem Tinnitus unterschieden werden. Richtet sich die Behandlung bei akutem Tinnitus im Wesentlichen auf die Möglichkeit einer vollständigen Beseitigung des Tinnitus oder einer deutlichen Minderung seiner Lautheit, ist bei chronischem Tinnitus dieses Ziel nur selten zu erreichen“ [8]. Diese Aussage verdeutlicht die Ohnmacht, mit der Zahnärzte oft vor einem CMD-bedingten Tinnitus stehen, weil die Mehrzahl dieser Tinnitus-träger einen bereits chronifizierten Tinnitus vorweist [6]. Generell gilt die Einstellung, dass der zahnärztlich-physiotherapeutischen Behandlung des Tinnitus mit Vorsicht begegnet werden sollte, da keine kontrollierten klinischen Studien vorliegen [13].

Die Häufigkeit der Tinnitus- unter den CMD-Patienten wird im Schrifttum sehr

uneinheitlich mit ca. 1- bis 5-fach erhöht gegenüber einer Kontrollgruppe angegeben [1, 3, 7, 10, 11]. Umgekehrt fand Morgan [9] bei 95% der in einer Studie untersuchten Patienten, die an dem Hauptsymptom „Tinnitus“ litten, gleichzeitig zusätzlich Auffälligkeiten im Sinn einer CMD-Symptomatik.

Generell gilt für die Zahnmedizin, dass Patienten, bei denen sich während einer zahnärztlichen manuellen Funktionsdiagnostik der Tinnitus in seiner Qualität ver-

Fortbildung

Der Autor dieses Artikels leitet den jährlich stattfindenden Bremer CMD-Workshop, dessen Auftaktveranstaltung ein interdisziplinäres Symposium mit Referenten der unterschiedlichen ärztlichen Disziplinen, die in die Therapie der CMD einbezogen werden müssen, bildet (15.–16.10.2005). Es schließen sich Hands-on-Kurse für die manuelle Funktionsdiagnostik, orthopädische Untersuchungstechniken für Zahnärzte und ein Kurs über die okklusale Rehabilitation des funktionstherapierten Patienten (dieser in Wyk auf Föhr) an. Veranstalter: Dr. C. Köneke, Tel.: 0421/343538, E-Mail: fortbildung@cmd-therapie.de

Literatur

Als neue Fachliteratur zum Thema ist im Quintessenz-Verlag das Buch „Die interdisziplinäre Therapie der Craniomandibulären Dysfunktion“, hrsg. von Dr. med. dent. C. Köneke, unter der ISBN 3-87652-709-0 erschienen.

Internet

Im Internet sind Informationen zur CMD-Therapie sowie ein neu eingerichtetes und im Wachstum befindliches CMD-Therapeutenregister mit der Möglichkeit der eigenen Eintragung unter www.cmd-therapie.de kürzlich eingerichtet worden.

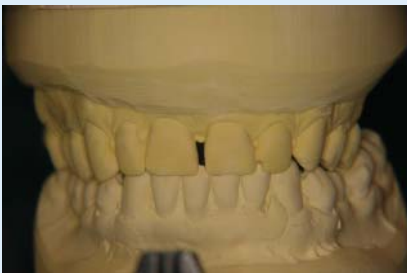

Abb. 1 ▲ Ausgangssituationsmodell HIKP frontal

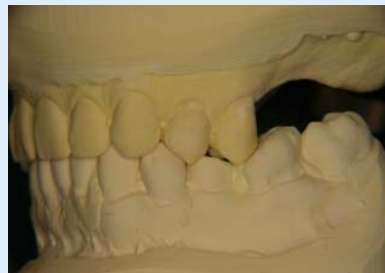

Abb. 2 ▲ Ausgangssituationsmodell HIKP links

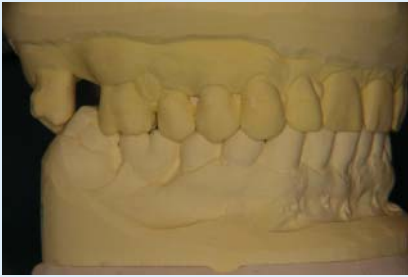

Abb. 3 ▲ Ausgangssituationsmodell HIKP rechts

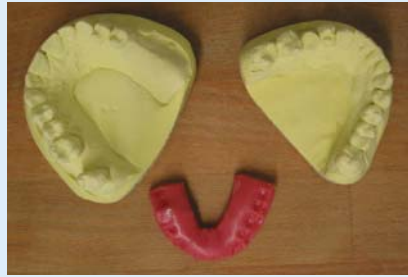


Abb. 4 ▲ Registrierung der vorläufigen Zentrik mit Beauty-Pink-Wachs als Konstruktionsbiss in der gewünschten Höhe. Ausreichend genau für die Anfertigung einer Funktionsschiene, da nach jeder weiteren Physiotherapie Einschleifmaßnahmen erfolgen müssen

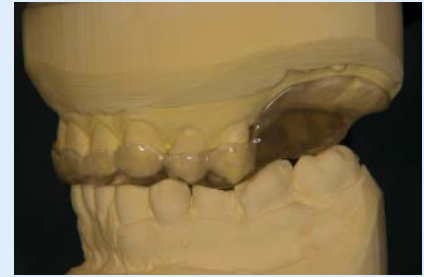

Abb. 5 ▲ Oberkieferschiene links: Der Freiendbereich wird durch einen Sattel zur besseren Dekompression des Kiefergelenkes ersetzt

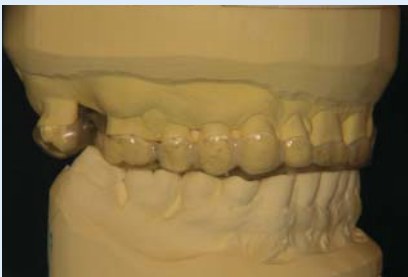

Abb. 6 ▲ Oberkieferschiene rechts

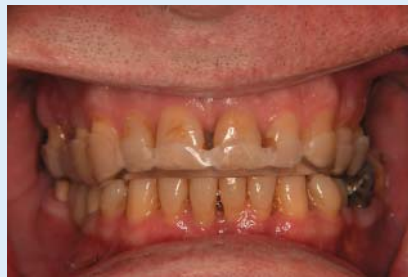

Abb. 7 ▲ Oberkieferschiene in situ

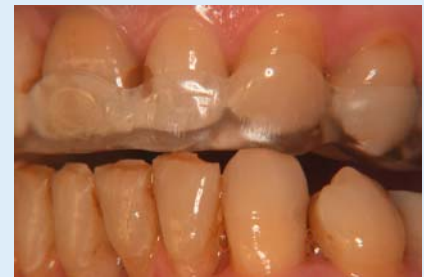

Abb. 8 ▲ Eingestellte sagittale Protektion bei Laterotrusion auf der fertiggestellten Schiene. Dorsalprotektiv zur Entlastung der bilaminären Zonen

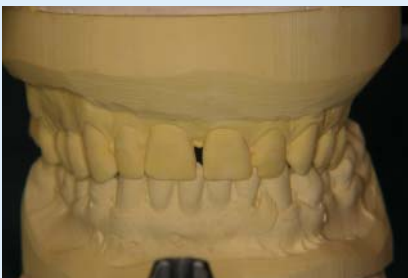

Abb. 9 ▲ Remontierte Modelle nach vier Physiotherapiesitzungen in Zentrik, frontal. Die Unterkieferschwenkung ist sich langsam rückläufig

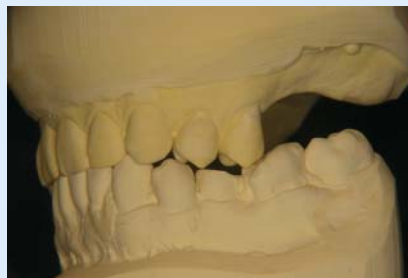

Abb. 10 ▲ Remontierte Modelle nach vier Physiotherapiesitzungen in Zentrik, links. Deutliche Dekompression im Kiefergelenk bei anteriorer Verlagerung des Unterkiefers

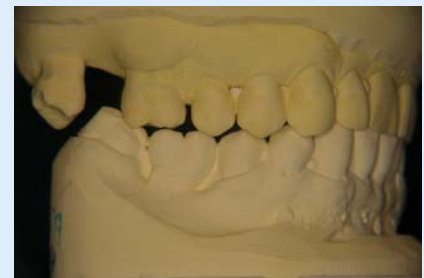

Abb. 11 ▲ Remontierte Modelle nach vier Physiotherapiesitzungen in Zentrik, rechts. Deutliche Dekompression im Kiefergelenk bei anteriorer Verlagerung des Unterkiefers

ändert, auf Besserung durch eine CMD-Therapie hoffen dürfen. Die komplette Eliminierung des Tinnitus bleibt jedoch im Rahmen der CMD-Therapie ein meist unerreichtes Ziel [6].

Fallbericht

Herr P., 59 Jahre alt, stellte sich am 19.04.2004 in meiner CMD-Sprechstunde zur manuellen Funktionsdiagnostik vor (Überweisung durch Orthopäden).

Anamnese

Tinnitus seit ca. 8 Wochen, zu Beginn links und rechts, nach 30 HNO-ärztlichen Infusionsbehandlungen und 38 Sauerstoff-Druckkammer-Therapie-Sitzungen jetzt noch links persistierend. Kein bekannter Auslöser. Der Tinnitus sei beim Spazierengehen plötzlich aufgetreten und dann geblieben. Auch nach häuslichem Entspannungsprogramm sei keine Besserung eingetreten. Es sei wegen des Ver-

dachtes auf einen zervikal bedingten Tinnitus mehrfach eine chiropraktische Behandlung in den vergangenen 8 Wochen durchgeführt worden; zuvor seien chiropraktische Behandlungen eher selten erfolgt. Keine Unfälle in der Vorgeschichte. Die Krone im rechten Oberkiefer und die Brücke im rechten Unterkiefer seien erstmalig vor ca. einem Jahr eingegliedert worden. Die Brücke habe zunächst „seltsam geschmeckt“, sei aber nach einem Tag passend gewesen.

Manuelle Medizin 2005 · 43:414–417
DOI 10.1007/s00337-005-0398-9
© Springer Medizin Verlag 2005

C. Köneke · A. Köneke · G. Mangold
K. Nowak

Tinnitus bei craniomandibulärer Dysfunktion

Zusammenfassung

Im Rahmen der Tinnitustherapie ist die Einbeziehung der Bisslagebetrachtung unbedingt erforderlich. Eine frühzeitige Entlastung der Kiefergelenke kann sich auf einen beginnenden Tinnitus positiv auswirken. In seltenen Fällen sind mit zahnärztlicher Therapie der craniomandibulären Dysfunktion (CMD) auch Erfolge bei Tinnituspatienten mit mehrjährig bestehendem Tinnitus möglich.

Schlüsselwörter

Tinnitus · Craniomandibuläre Dysfunktion (CMD) · Kiefergelenke · Myoarthropathie · Fehlbisslage

Tinnitus in craniomandibular dysfunction

Abstract

In the setting of tinnitus therapy, consideration of dental occlusion should be included without exception. Early relief of pressure on the temporomandibular joint can have a positive effect on incipient tinnitus. In rare cases dental treatment of craniomandibular dysfunction (CMD) has also met with success in patients with longstanding tinnitus

Keywords

Tinnitus · Craniomandibular dysfunction · Temporomandibular joint · Myoarthropathy · Abnormal occlusion

Überweisung durch den Orthopäden mit Verdacht auf zervikalen Tinnitus durch Fehlbisslage.

Gelenkrelevanter Kurzbefund

Oberkiefermittellinie stimmt mit der Gesichtsmittellinie überein, Unterkieferschwenkung ca. 2 mm nach links.

Vorkontakt in Zentrik im Prämolarenbereich rechts. Beinvorschub bei Okklusion rechts + ca. 2 cm, ohne Okklusion kein Beinvorschub.

Dentale Befund

Verkürzte Zahnreihe im Oberkiefer links (seit vielen Jahren). Im Unterkiefer links ungünstig profilierte ältere Amalgamfüllungen. Weitere ältere Amalgamfüllungen im Oberkiefer. Keramisch verblendete Brücke im rechten Unterkiefer, keramisch verblendete Krone im rechten Oberkiefer. Fehlender Zahn 17 ohne Ersatz. Karies am Zahn 15.

Ausgangsmodelle

Die Ausgangssituationsmodelle sind in den **Abb. 1, 2, 3** dargestellt.

Befund der manuellen Funktionsdiagnostik

- Unterkieferbeweglichkeit aktiv und passiv normal weit und unauffällig.
- Endgefühl bei Kompression retrusiv rechts und links: zu hart. Keine Schmerzhaftigkeiten bei sämtlichen Kompressionen, Traktionen und Translationen.
- Terminales Kiefergelenkknacken rechts und links, wird bei dynamischer Kompression exkursiv lauter und tritt später ein, ist bei dynamischer Kompression inkursiv nicht mehr auskultierbar und bei dynamischer Translation medial ebenfalls nicht mehr auskultierbar.
- Druckdolenzen in folgenden Muskeln: M. temporalis anterior rechts deutlich, links weniger deutlich; M. trapezius rechts. Sonst muskulär eher unauffällig.
- Isometrietests bei Mediotrusion, Adduktion und Abduktion unauffällig.

- Trigemiusdruckpunkte unauffällig.
- HWS-Beweglichkeit eingeschränkt.
- Tinnitus links wird während der Untersuchung lauter.

Initialer Therapieversuch

1. Orthopädische Deblockierung,
2. unmittelbar anschließend Registrierung der Zentrallage des Unterkiefers,
3. noch am selben Tag Eingliedern einer Funktionsschiene,
4. 10-mal Physiotherapie und Schienenkorrektur nach Physiotherapie und
5. okklusale Rehabilitation in neuromuskulärer Zentrik.

Therapieverlauf

20.04.2004:

Orthopädische Deblockierung und Eingliedern einer Funktionsschiene in vorläufiger Zentrik am selben Tag (**Abb. 4, 5, 6, 7, 8**).

28.04.2004–14.05.2004:

Vier physiotherapeutisch-kraniosakraltechnische Doppelstundenbehandlungen mit unmittelbar daran anschließenden Bisslagekorrekturen auf der Schiene.

14.05.2004:

Neue Oberkieferfunktionsschiene bei mittlerweile deutlich veränderter Zentrik und bereits erreichter Dekompression in beiden Kiefergelenken eingegliedert (**Abb. 9, 10, 11**).

14.05.2004–08.06.2004:

Weitere vier physiotherapeutisch-kraniosakraltechnische Doppelstundenbehandlungen mit unmittelbar daran anschließenden Bisslagekorrekturen auf der Schiene.

08.06.2004:

Langsame Besserung des linksseitigen Tinnitus wird für den Patienten spürbar.

Prognose und Epikrise

Unter der fortgeführten Dekompressionsbehandlung der Kiefergelenke wird sich der Tinnitus voraussichtlich weiter zurückbilden. Bis zu welchem Grad eine Rückentwicklung des Tinnitus erfolgen kann, ist derzeit noch nicht absehbar. Eine definitive Erhaltung der Dekompression, insbesondere des linken Kiefergelenkes, kann jedoch mit hoher Wahrscheinlichkeit nur

über eine Implantation im linken Oberkiefermolarenbereich erfolgen. Möglicherweise wird diese noch im Rahmen der Schienenbehandlung durchgeführt werden, wenn sich der Tinnitus weiter gebessert hat. An erster Stelle stand in diesem Therapieablauf die schnelle Dekompression der Kiefergelenke, um innerhalb der für den Tinnitus kritischen Dreimonatsgrenze eine adäquate Maßnahme zu ergreifen. Eine primäre Implantation mit Dekompression der Kiefergelenke auf den eingehielten Implantaten wäre zwar für den Vorgang der Dekompression wünschenswert gewesen, jedoch mit hoher Wahrscheinlichkeit für die Beseitigung des Tinnitus zu spät gekommen.

Schlussfolgerung

Dieser Fall ist einer der selteneren Fälle, in denen die zahnärztliche CMD-Therapie eine Entlastung vom Symptom Tinnitus gebracht hat. Meist kommt der Zahnarzt bei den eigentlich zahnärztlich beeinflussbaren Tinnitusfällen zu spät, weil eine lange Odyssee des Patienten vor dem Weg zum Zahnarzt vorliegt. Der Fall zeigt, dass bei rechtzeitigem Eingreifen des Zahnarztes Hoffnung auf einen Behandlungserfolg bestehen kann. Eine schnelle Überweisung von Tinnituspatienten zum CMD-spezialisierten Zahnarzt ist wünschenswert.

Korrespondierender Autor

Dr. C. Köneke

Partnerschaft für interdisziplinäre Zahnmedizin,
Lüder-von-Bentheim-Straße 18, 28209 Bremen
E-Mail: fortbildung@cmd-therapie.de

Interessenkonflikt: Es besteht kein Interessenkonflikt. Der korrespondierende Autor versichert, dass keine Verbindungen mit einer Firma, deren Produkt in dem Artikel genannt ist, oder einer Firma, die ein Konkurrenzprodukt vertreibt, bestehen. Die Präsentation des Themas ist unabhängig und die Darstellung der Inhalte produktneutral.

Literatur

1. Brokes GB, Maw AR, Coleman MJ (1980) Costen's syndrome – correlation or coincidence. *Clin Otolaryngol* 5: 23–36
2. Chan SW, Reade PC (1994) Tinnitus and temporomandibular pain-dysfunction disorder. *Clin Otolaryngol Allied Sci* 19: 370–380

3. Chole RA, Parker WS (1992) Tinnitus and vertigo in patients with temporomandibular disorder. *Arch Otolaryngol Head Neck Surg* 118: 817–821
4. Gelb H, Gelb ML, Wagner ML (1996) The relationship of tinnitus to craniocervical mandibular disorders. *Cranio* 15: 136–143
5. Jäger L, Arnold B, Müller-Lisse U, Grevers G, Reiser M (1995) Vaskuläre, entzündliche und tumoröse Läsionen des Os temporale und des Kleinhirnbrückenwinkels: ein kernspintomographischer Ansatz. *Laryngorhinootologie* 74: 57–61
6. Köneke C (2004) Die interdisziplinäre Therapie der craniomandibulären Dysfunktion. Quintessenz, Berlin
7. Lechtenberg R, Shulman A (1984) The neurologic implications of tinnitus. *Arch Neurol* 41: 718–721
8. Lenarz T (1999) Tinnitus. *HNO* 47: 14–18
9. Morgan DH (1992) Tinnitus of TMJ origin: a preliminary report. *Cranio* 10: 124–129
10. Peroz I (2001) Otalgie und Tinnitus bei Patienten mit kraniomandibulären Dysfunktionen. *HNO* 9: 713–718
11. Rubinstein B, Axelsson A, Carlsson GE (1990) Prevalence of signs and symptoms of craniomandibular disorders in tinnitus patients. *Craniomandib Disord* 4: 186–192
12. Seifert K, Mühlbrook (2002) Tinnitus und Kauapparat. *Manuelle Med* 40: 306–309
13. Türp JC (1998) Zum Zusammenhang zwischen Myoarthropathien des Kausystems und Ohrenbeschwerden (Otagie, Tinnitus). *HNO* 46: 303–310

Hier steht eine Anzeige

